

外耳道異物

(空港前クリニック)

2011年4月～2013年3月に当院を受診した20例

男性10例・女性10例、年齢3～89歳

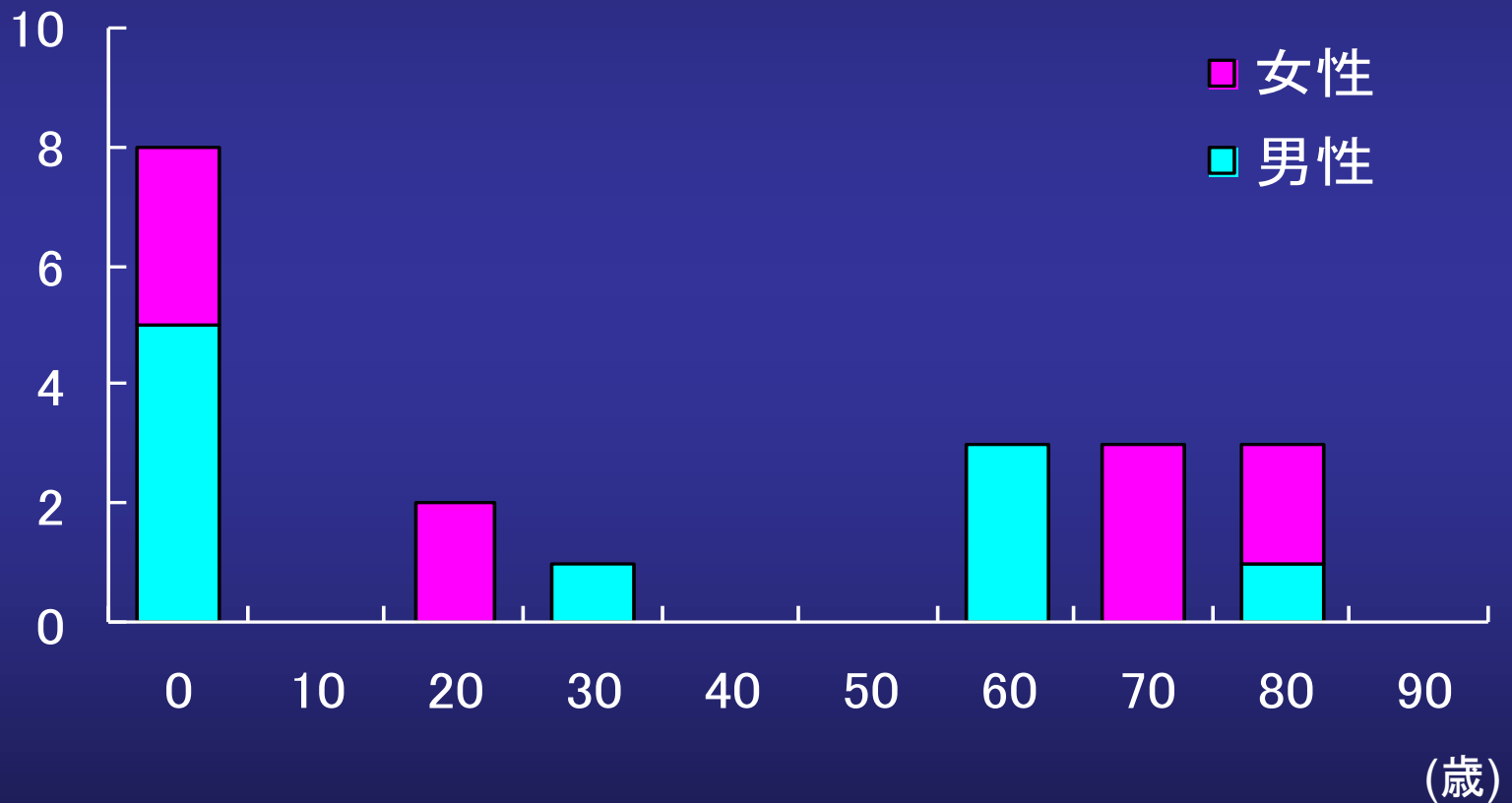
外耳道疾患

1. 耳介炎
2. 外耳道炎、外耳道湿疹
3. 耳垢栓塞
4. 外耳道異物
紙、石、ビー玉、虫など何でも

外耳道異物 年齢、性別

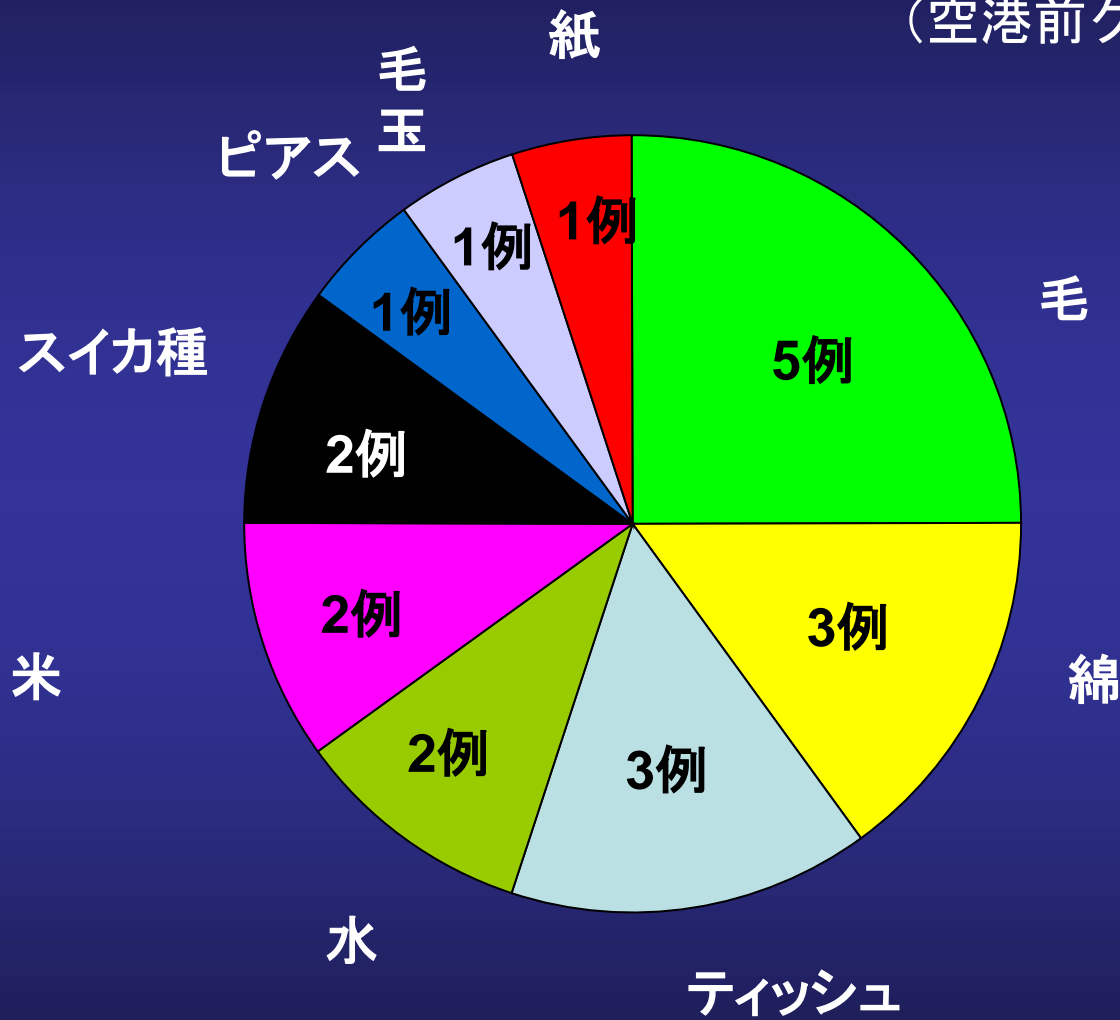
(空港前クリニック)

(例)



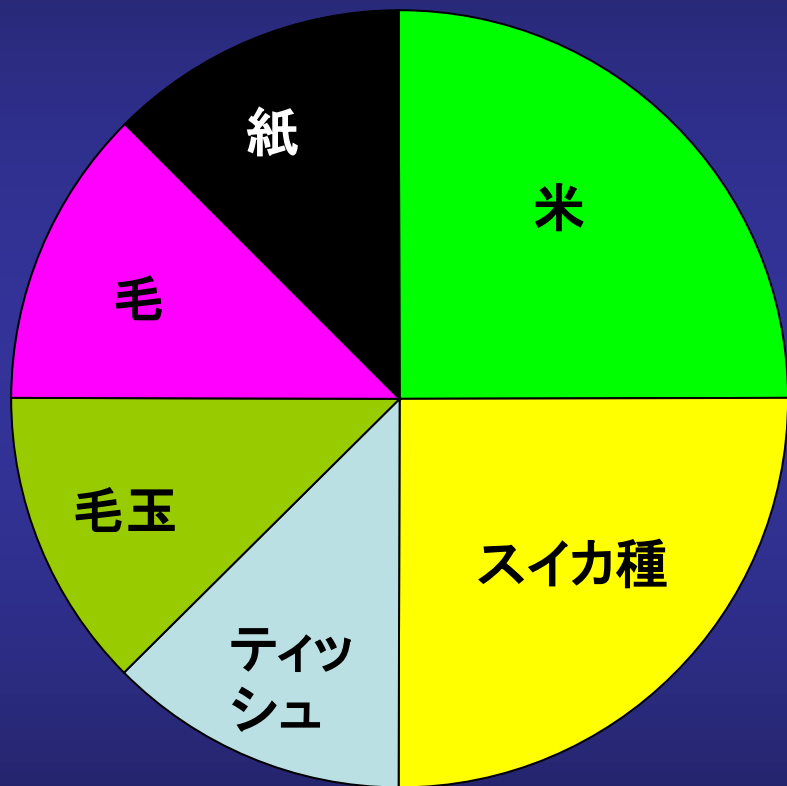
外耳道異物

(空港前クリニック)

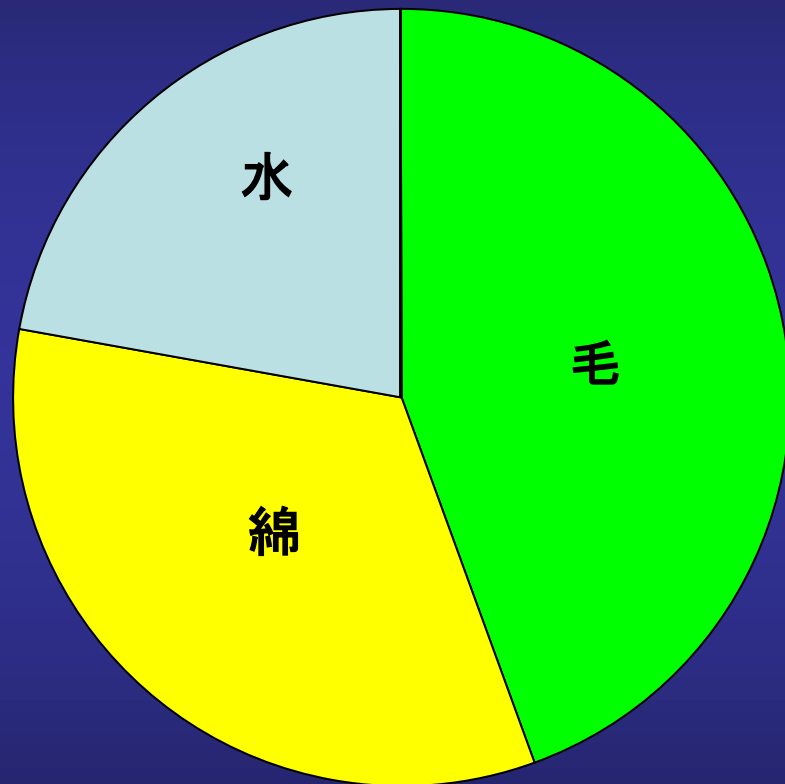


外耳道異物

(空港前クリニック)



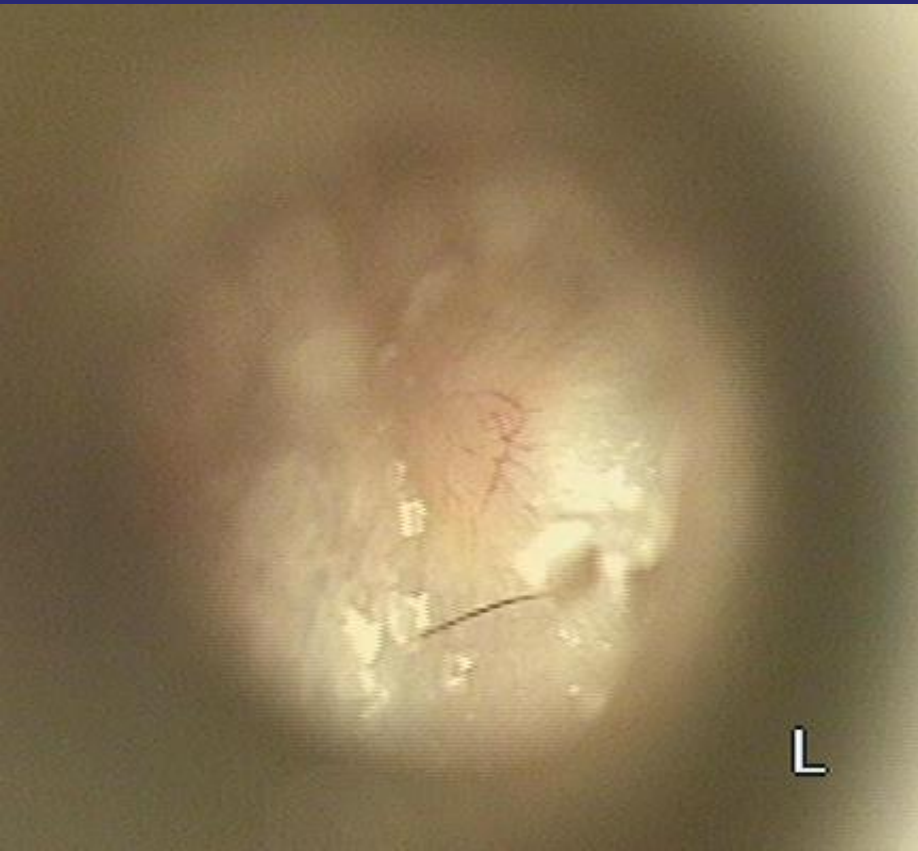10歳未満



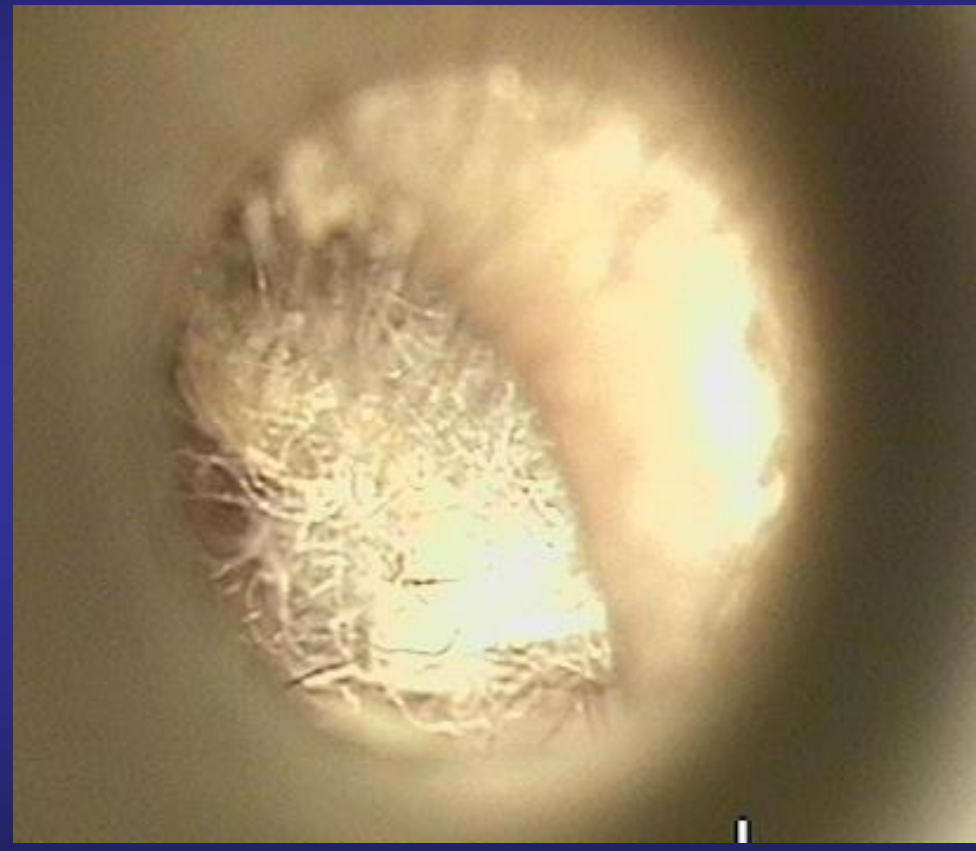
60歳以上

外耳道異物 80歳 女性（綿）

（空港前クリニック）



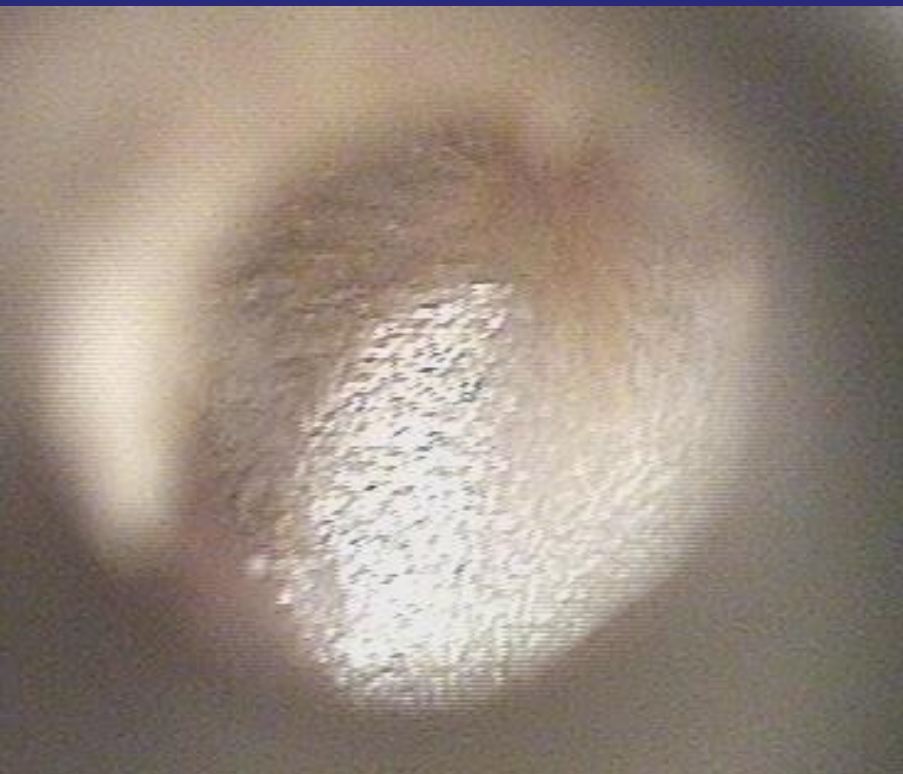
右耳 正常



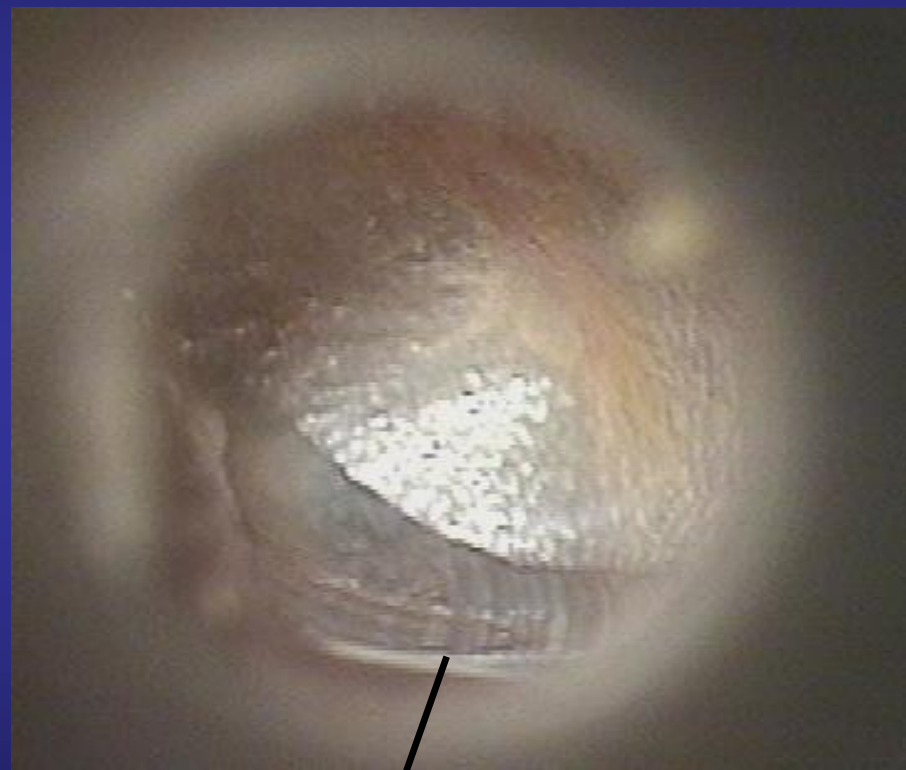左耳 鼓膜炎

外耳道異物 77歳 女性 (水)

(空港前クリニック)



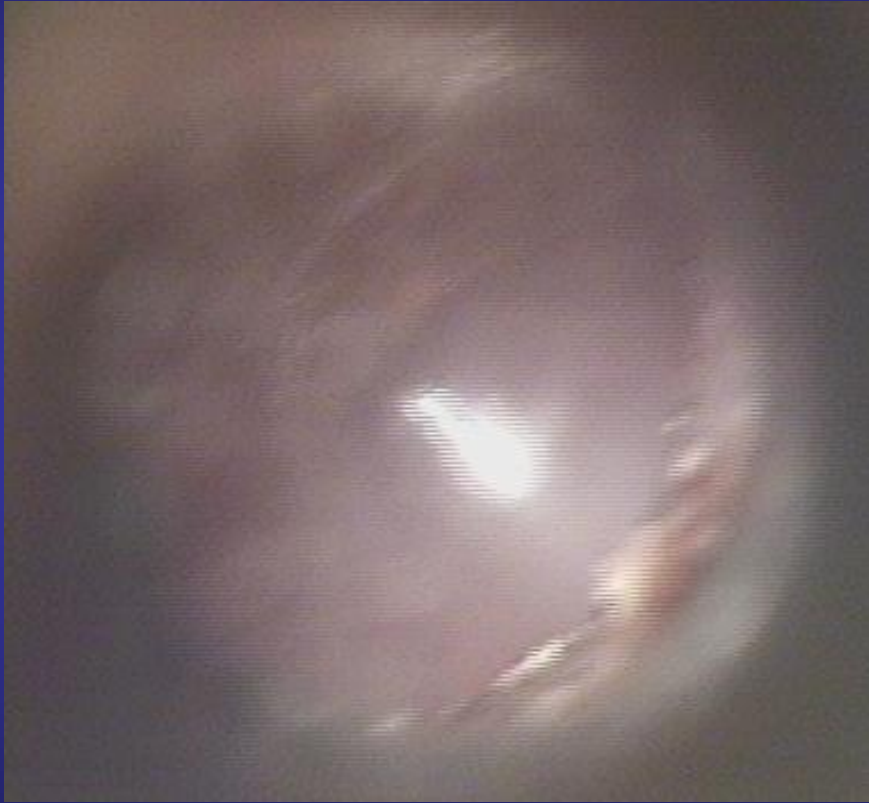右耳



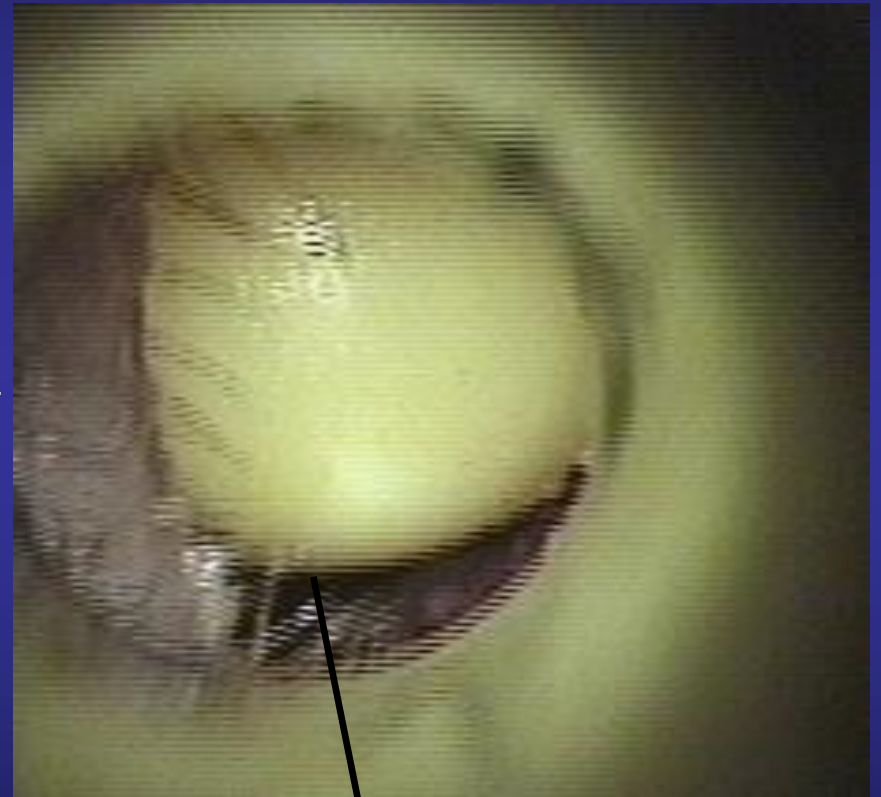
左耳

外耳道異物 7歳 男児 (ビービー弾)

(空港前クリニック)



右耳



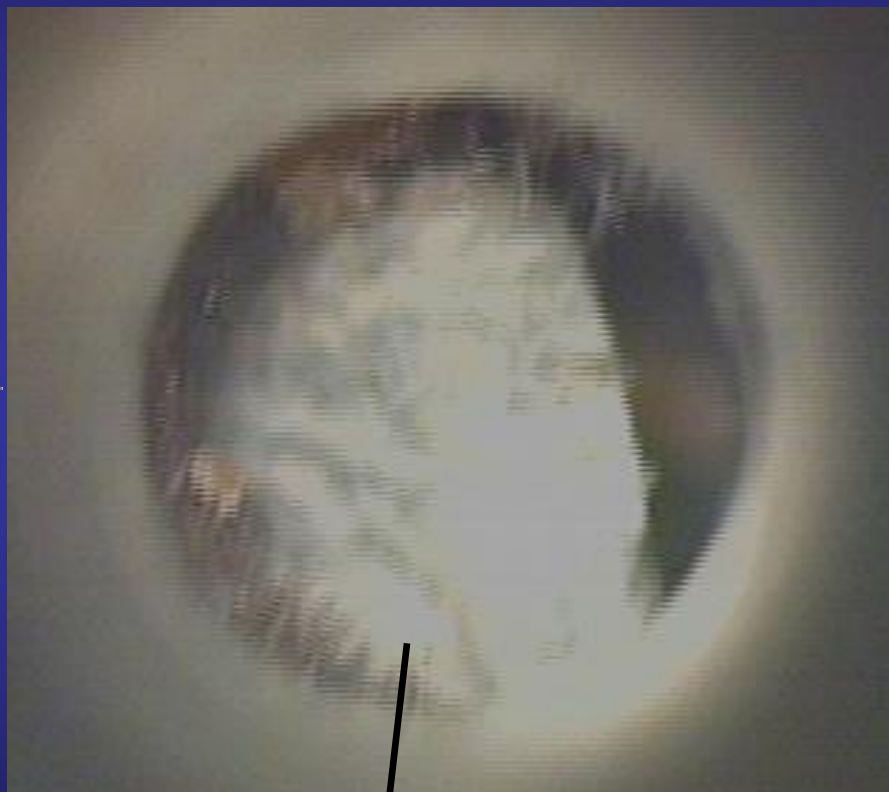左耳

外耳道異物 4歳 男児(石)

(空港前クリニック)



右耳



左耳

まとめ

1. 子供は耳の穴に物を入れることがある。
2. 高齢の方は耳掃除、耳の炎症で入れる場合がある。