

# 滲出性中耳炎

(空港前クリニック)

2011年4月～2013年3月に治療した62例

男性36例・女性26例、年齢1～90歳

経過が追えた症例

# 滲出性中耳炎

---

## 定義

中耳腔内に非化膿性の貯留液が貯まる疾患

## 原因

中耳炎 慢性副鼻腔炎 アデノイド増殖 気圧変化  
症

## 検査

聴力検査、ティンパノメトリー、耳X-P、CT

症状：難聴など

治療：原因疾患の治療、耳管通気、鼓膜切開術  
鼓膜チューブ留置術

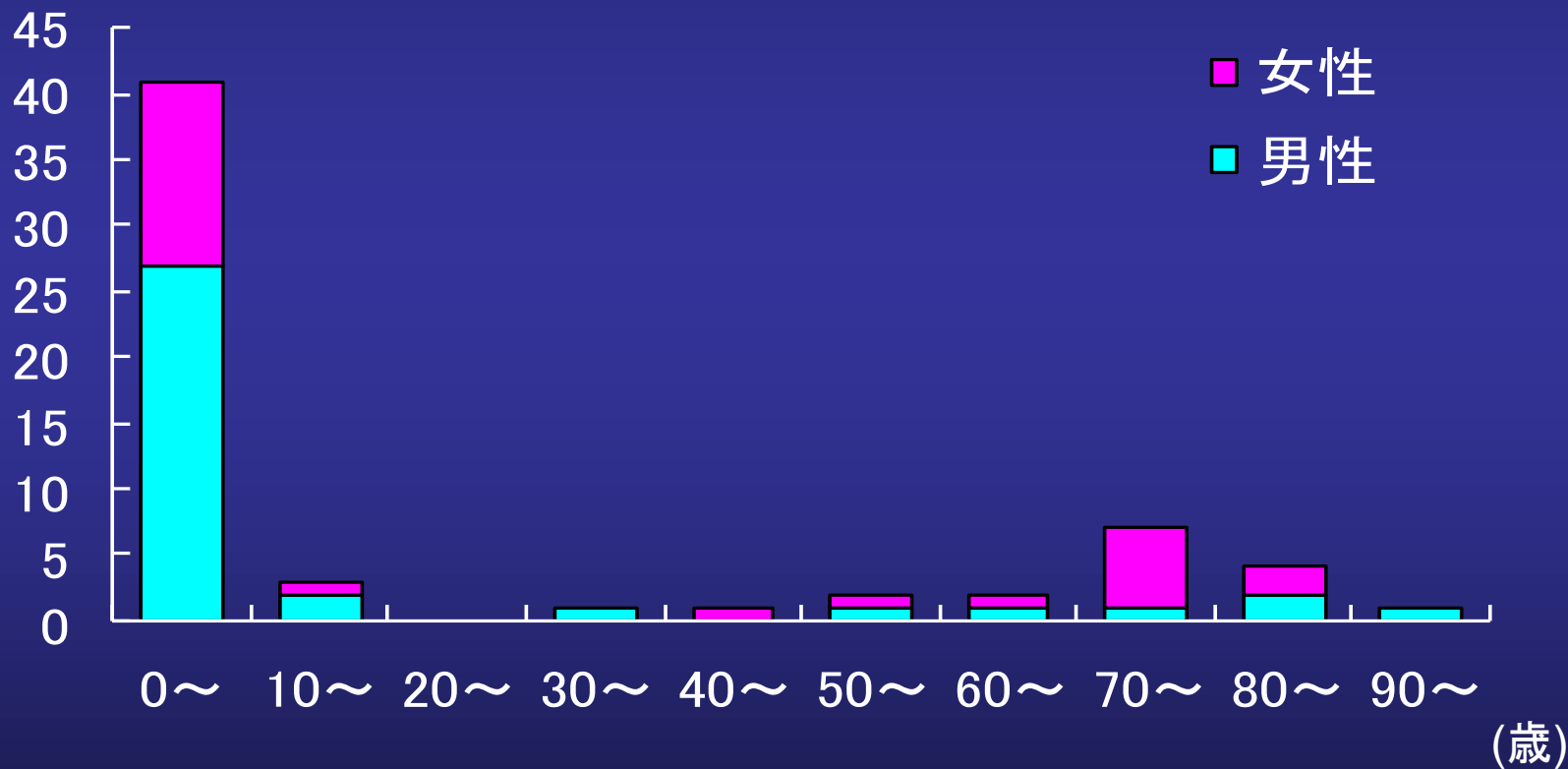
# 滲出性中耳炎年齢、性別

罹病期間 2から28ヵ月

2011年4月～2013年3月

(空港前クリニック)

(例)



# 滲出性中耳炎 年齢・性別（10歳未満）

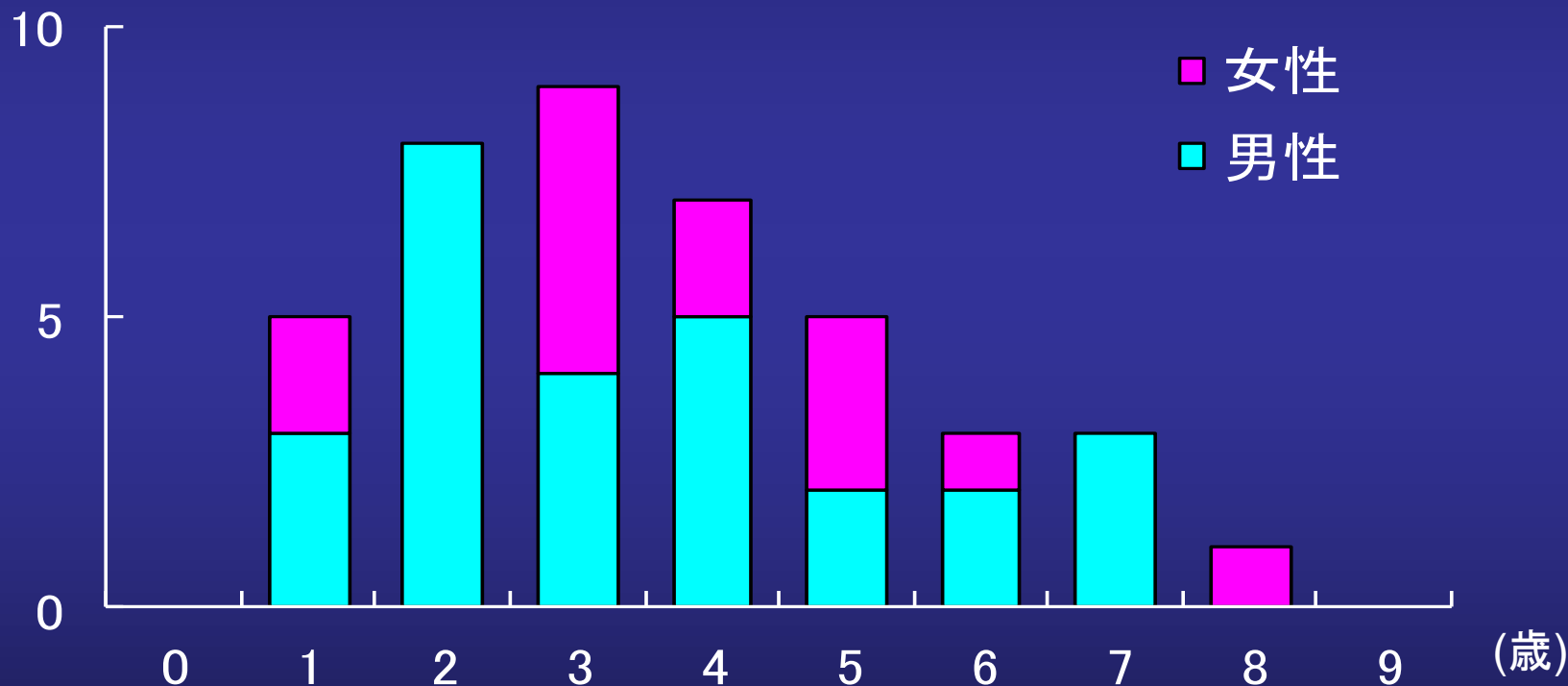
罹病期間 2から28ヵ月

2011年4月～2013年3月

男児 27例 女児 14例

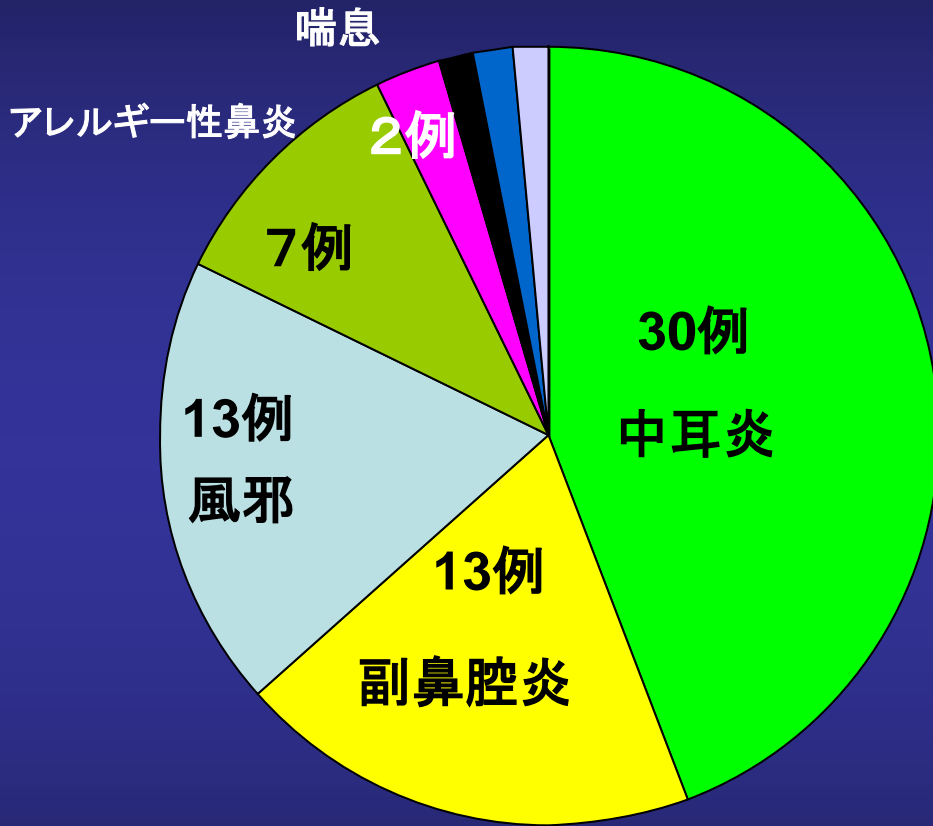
(例)

(空港前クリニック)



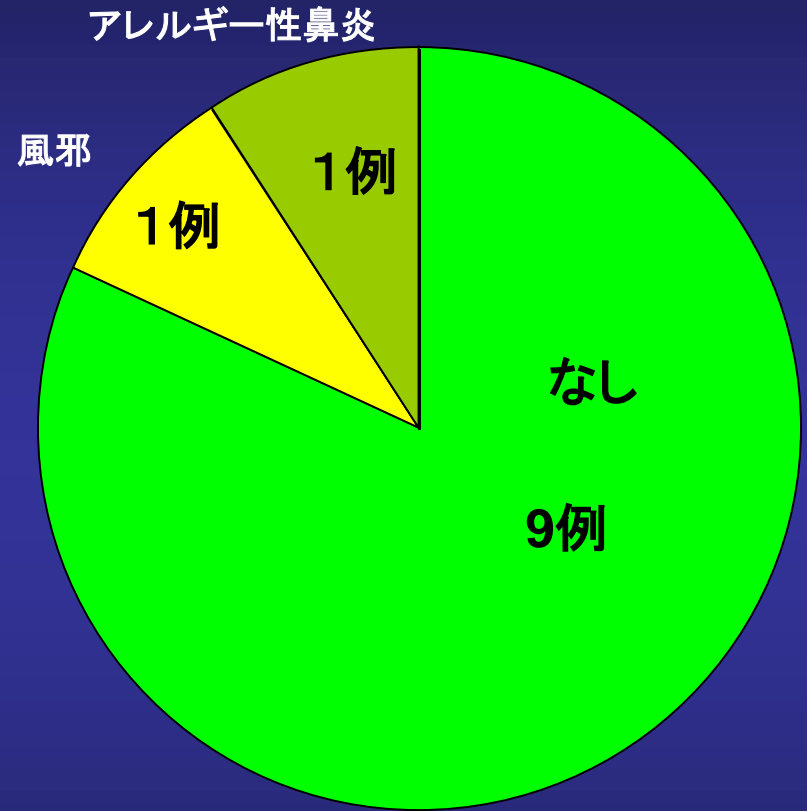
# 滲出性中耳炎（原因） 重複あり

（空港前クリニック）



その他 口蓋裂 アデノイド なし

10歳以下



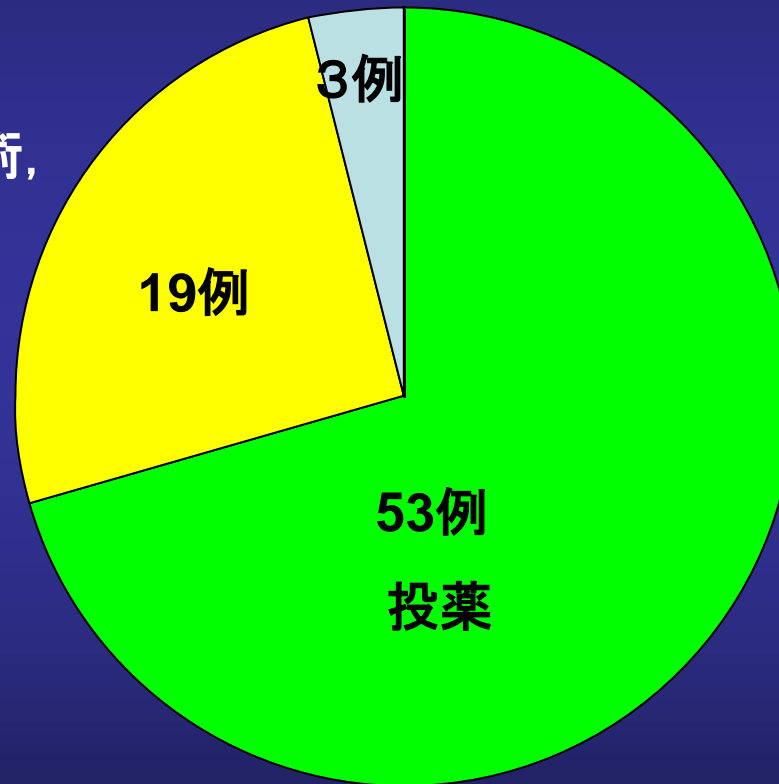
60歳以上

# 滲出性中耳炎（治療法）重複あり

（空港前クリニック）

鼓膜チューブ留置

鼓膜切開術,  
穿刺



投薬内容

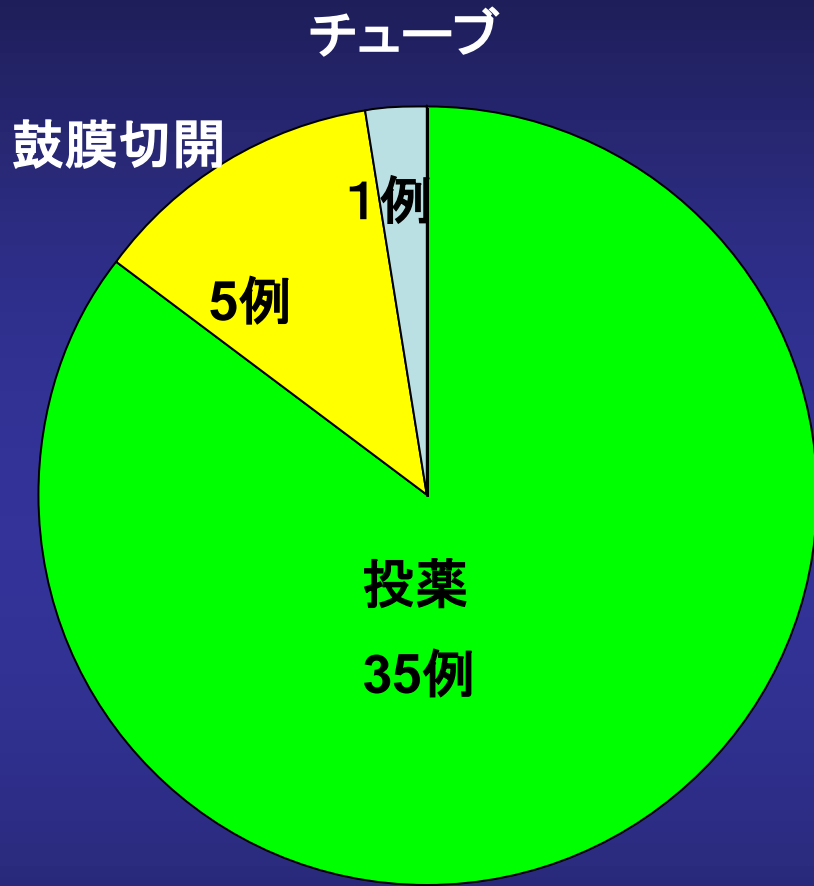
抗生剤 短期間

抗生剤 少量長期

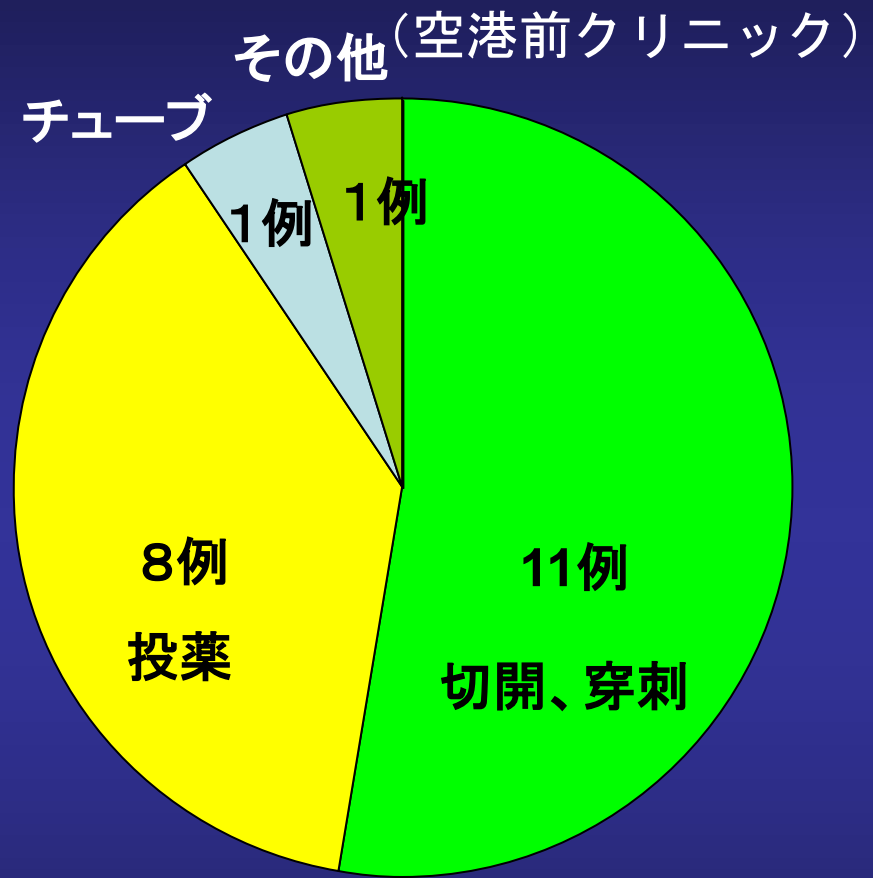
消炎剤

抗アレルギー剤

# 滲出性中耳炎 (治療内容) 重複あり



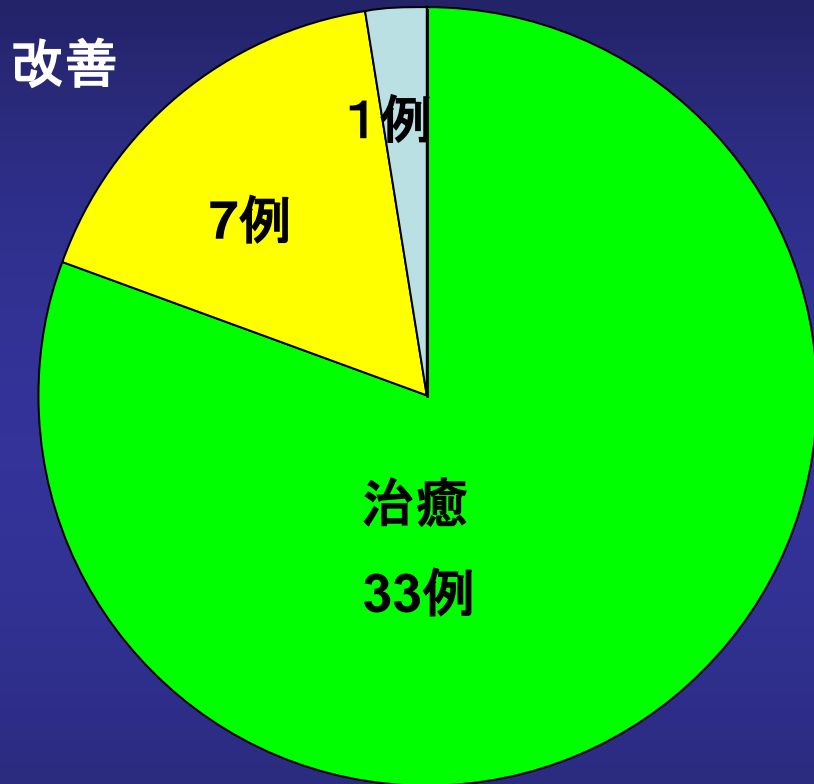
10歳以下



60歳以上

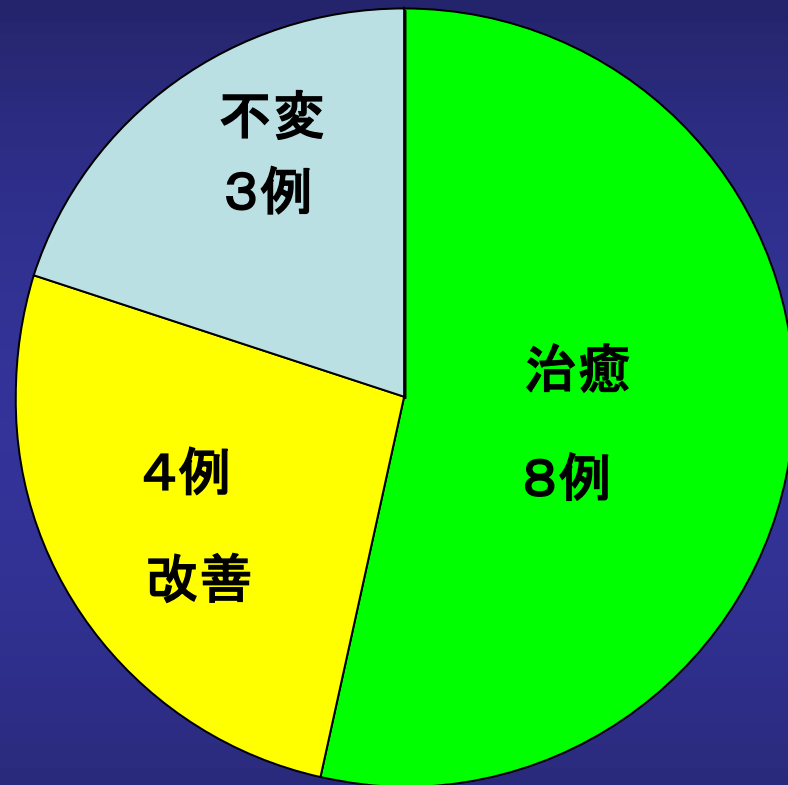
# 滲出性中耳炎 (治療効果)

不変



10歳以下

(空港前クリニック)

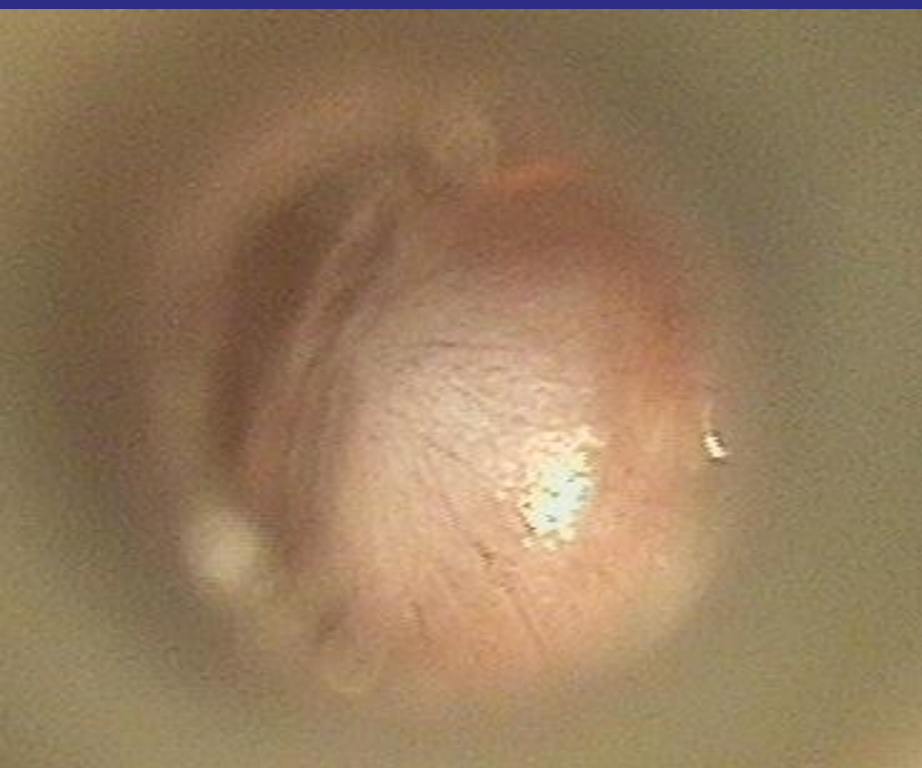

60歳以上

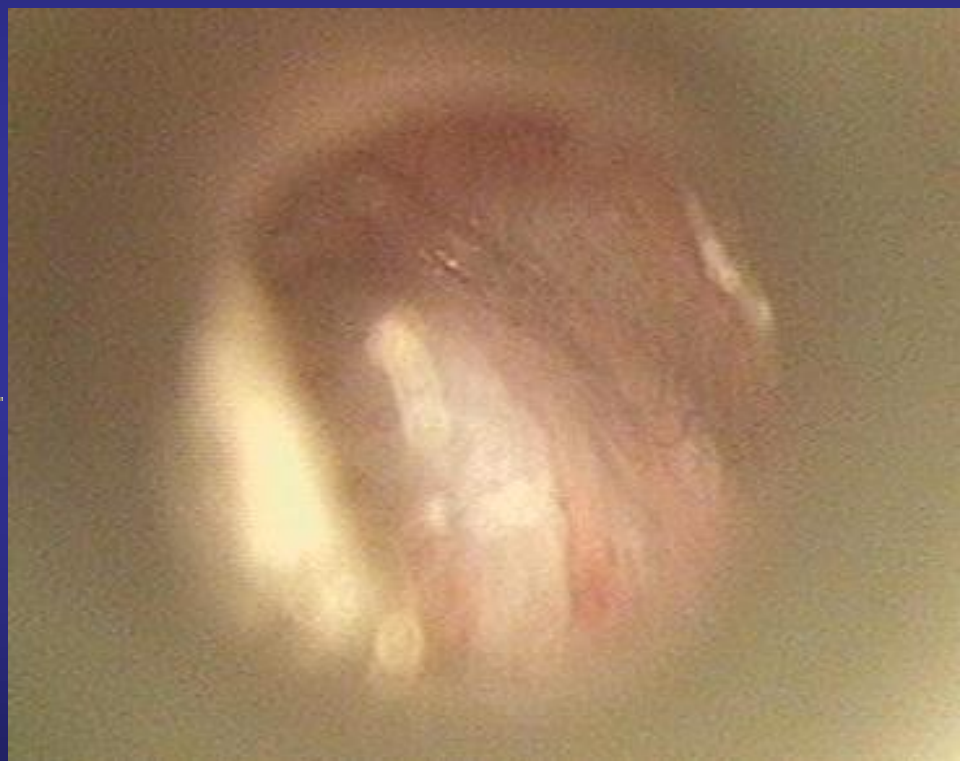


# 滲出性中耳炎 2 歲男兒（副鼻腔炎惡化時）

慢性副鼻腔炎合併症例



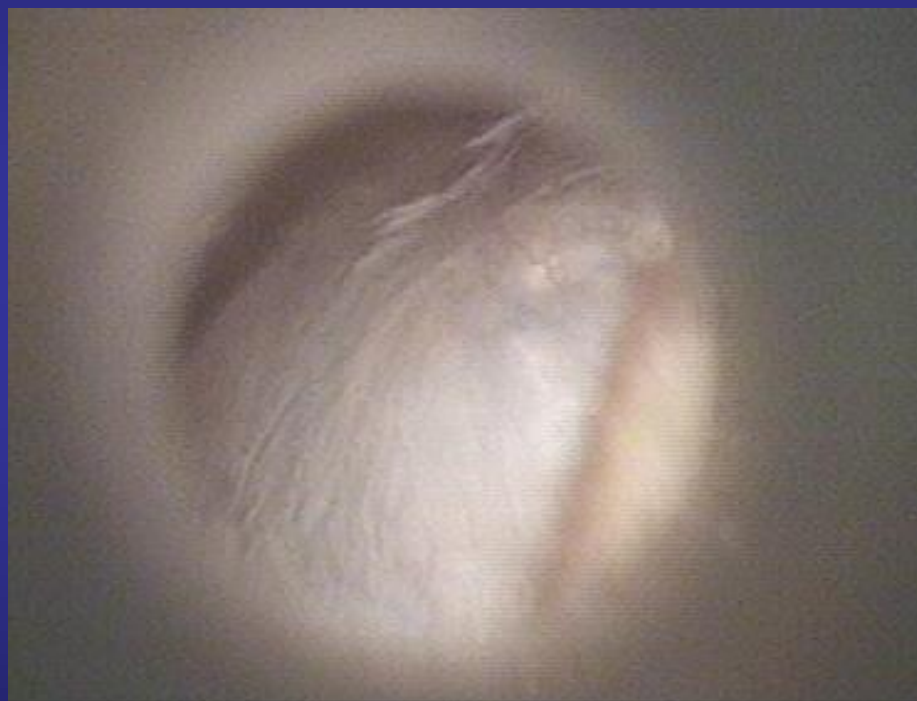
右耳



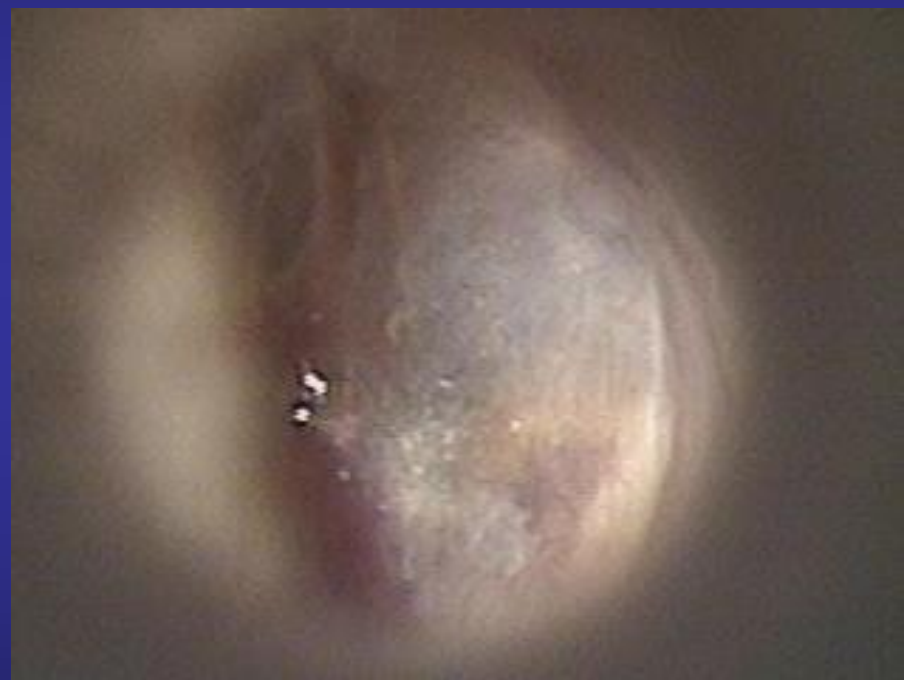左耳

# 滲出性中耳炎（副鼻腔炎治癒時） 2年後

慢性副鼻腔炎治癒後



右耳



左耳

# まとめ

1. 滲出性中耳炎は幼児および高齢に多い。
2. 幼児と高齢では原因が違う。
3. 幼児では根気よく治療を続けると治癒する。